

猫の変形性関節症の痛みチェックリスト

記入日： 年 月 日

この痛み、気づいてほしいニャ

猫ちゃんのお名前

ちゃん

飼主さまのお名前

さま



変形性関節症 (OA: Osteoarthritis) って、なに？

変形性関節症 (OA) は関節やその周りの組織が変形し、慢性的な痛みや動作に困難が生じる疾患です。**1歳以上***の猫の約**74%***、**12歳超**の**90%***にOAの疑いがあると言われています。*n=101、年齢の中央値；9.78±5.77歳

OAによる痛みをかかえた猫ちゃんと痛みを管理できている猫ちゃんの動きの違いを動画でご紹介



見逃さないで、痛みのサイン

猫のOAは徴候が分かりにくく、飼主さまが気づかないことも多い疾患です。でも痛みを放置するとOAがさらに悪化する恐れがあります。OAの痛みのサインは、日常のちょっとしたしぐさに表れます。日頃からよく観察して、小さな変化に気づいてあげましょう。


シニアの猫ちゃんは高確率でOAってことだニャ



こんな行動してニャい？


変形性関節症 (OA) の痛みチェック

ここ1週間の猫ちゃんの行動について、あてはまるものすべてにチェックを入れてください。



階段をのぼるとき

『うさぎ跳び』のように後ろ足で同時に跳ねてのぼる。途中で休憩してしまう。



階段をおりるとき

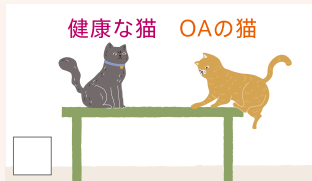体を横向きにして一段ずつおりる。途中で休憩してしまう。



健康な猫 OAの猫

動くものを追いかけるとき


途中でゆっくりになったり休憩することが多くなる。



健康な猫 OAの猫

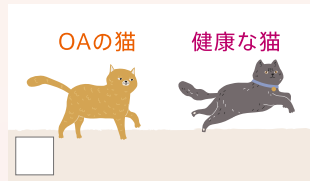ジャンプするとき

飛び乗る前にためらう。1回のジャンプで届かず、前足をつけてから後ろ足を引き上げる。



飛びおりるとき

飛びおりる前にためらう。大きくジャンプしない。飛びおりるのではなく地面に前足を伸ばしておりる。



OAの猫 健康な猫

走るとき

全体的に動きが遅く、歩きと早歩きを交互にする。



チェックニャ

どれかにあてはまった場合、OAの痛みをかかえている可能性があります。^{※3} このシートを獣医師に渡して、診察を受けましょう。

上のイラストの動作をアニメーション動画で見られます。



OAの痛みは、身体だけでなく心にも悪影響

猫ちゃんの気性が荒くなったり、身体を触ると嫌がるなどの様子が見られる場合、痛みが隠れているかもしれません。

痛いから、
触らないで
ほしいニャ



猫ちゃんは
Happyかニャ?

機嫌・気分などの状態チェック

治療を始める前に、猫ちゃんの今の機嫌や気分を知っておくことが大切です。

ここ1週間の猫ちゃんの状態について、もっともよくあてはまると思う数字に丸をつけてください。

あなたの猫ちゃんは…?	全くあてはまらない			とてもあてはまる			
エネルギーで好奇心旺盛ですか?	0	1	2	3	4	5	6
機敏な動きでのびのびと生活していますか?	0	1	2	3	4	5	6
幸せで、満足そうですか?	0	1	2	3	4	5	6

いつもと違う
ところはニャい?

性格・日常動作のチェック

猫ちゃんの性格や日常動作が、以前と変わっていないか観察することは、OAの診断にも役立ちます。合わせてチェックしてみましょう。

	はい	いいえ
① 気性が荒くなったり、おもちゃにじゃれなくなったなど変化はありましたか?	<input type="checkbox"/>	<input type="checkbox"/>
② トイレの外でおしっこやうんちをしまう(粗相をしまう)ことはありましたか?	<input type="checkbox"/>	<input type="checkbox"/>
③ 以前よりも隠れたり逃げたりすることが多い、あるいは動きがゆっくりになっていると感じますか?	<input type="checkbox"/>	<input type="checkbox"/>



猫ちゃんの様子を動画撮影しておきましょう!

猫ちゃんがイスやテーブルにジャンプする動作や、おもちゃで遊んでいる動作などを撮影しましょう。毎回、同じ動作を撮影しておくことで動作の変化が比較しやすくなります。また、獣医師に相談する際にも、動画が診断に役立ちます。

【参考】※1.Taro Kimura, et al. Retrospective Radiographic Study of Degenerative Joint Disease in Cats: Prevalence Based on Orthogonal Radiographs. Front Vet Sci. 2020;7:138. ※2.Hardie EM et al. Radiographic evidence of degenerative joint disease in geriatric cats: 100 cases (1994-1997). J Am Vet Med Assoc 2002;220 (5):628-632. ※3.Based on the Musculoskeletal Pain Screening Checklist (MiPSC) ©2019 North Carolina State University.